CONTROL DE LA CAPACIDAD REPRODUCTIVA DEL PERRO MEDIANTE LA APLICACIÓN DE SUSTANCIAS ESCLEROSANTES

CONTROL OF THE REPRODUCTIVE CAPACITY OF THE DOG BY THE APPLICATION OF ESCLEROSANTES SUBSTANCES

José Goicochea Vargas[1], Edward Ureta Chavez[1], Alfonso Chavera Castillo[2]

RESUMEN

La aplicación bilateral intraepididimal en el perro de clorhexidina gluconato al 3% produce Azoospermia en el eyaculado a los 14 días post-aplicación. Mientras que la clorhexidina gluconato al 1,5% en asociación con cetrimida al 15%, la azoospermia se presenta a la primera semana post-aplicación. Considerándose, una alternativa para el control permanente de la capacidad reproductiva del macho y por ser económica, de fácil aplicación y sin mayores complicaciones de post aplicación se recomienda para los programas de control masivo de la natalidad.

Palabras clave: Perro, epididimo clorhexidina, cetrimida, azoopermia.

ABSTRACT

The bilateral intraepididymal injecctions in dog of gluconato Clorhexidina at 3% produces Azoospermic in the ejaculation after 14 day post application. While the gluconato clorhexidina at 1,5% in association with cetrimide at 15%, the azoppermic appears in the first week post application. Considering an alternative for permanent control of the reproductive capacity from male being a facial application it is a recommended for large quantity in birth control control programs.

Key words: Dog, epidinimy clorhexidina, cetrimide, azoopermia.

1. *Universidad Nacional Hermilio Valdizán. Facultad de Medicina Veterinaria y Zootecnia.*
2. *Universidad Nacional Mayor de San Marcos. Facultad de Medicina Veterinaria.*

INTRODUCCIÓN

Existen diversas razones para querer evitar el nacimiento de las mascotas ya sea de forma temporal o permanente. De hecho anualmente mueren intencionalmente muchísimos perros en el mundo entero, debido a que son productos de nacimientos no deseados. Solo en Inglaterra y Francia se practican alrededor de 100 000 abortos caninos cada año[1].

¿Por qué llegar al extremo de eliminar a estos animales, sabiendo que existen diversas opciones para prevenir la reproducción de los caninos? Si bien es cierto, muchos métodos han sido empleados en el control de la capacidad reproductiva de esta especie y considerando mayormente la hembra, sin embargo el macho también cumple un rol prioritario en la reproducción, por lo tanto, los métodos contraceptivos quirúrgicos y químicos también deberían de aplicarse con la misma magnitud. Sin embargo el método quirúrgico de la vasectomía u orquiectomia, por el tratamiento postoperatorio agresivo que se requieren, lo hace poco práctico en los programas de control masivo de la natalidad.

Es por ello, que tomando como base un gran número de experimentos publicados de contracepción química en el macho y que se encuentran poco desarrollados, surge como una alternativa a los métodos quirúrgicos conocidos, evitando así desventajas, de la cirugía, costo y cuidados postoperatorios; es decir, pretende ensayar un protocolo seguro, de fácil aplicación y económico para la supresión permanente de la actividad reproductiva y capaz de ser empleados en programas de control masivo de la natalidad, que consiste en aplicación percutánea en la cola del epidídimo, de sustancias escleronsantes como la clorhexidina y clorhexidina-cetramida, que bloqueen el paso de los espermatozoides, como una alternativa en el control de la natalidad, y cuando se desea aplicar programas de control reproductivo en masa.

RESULTADOS

La Tabla 1, muestra una drástica disminución de la concentración espermática de 274 800 ± 157 877 espermatozoides/ mm^3 (Control inicial), en los animales del G2, hasta presentar una franca azoospermia en el eyaculado una semana después de la aplicación (Fig1).

Mientras que la concentración espermática inicial de 409 000 ± 90,72 espermatozoides/ mm^3 en los animales que recibieron sólo clorherxidina gluconato al 3% (G1), solamente dos de ellos presentaron la azoospermia y ésta fue detectada a los 14 días postaplicación, mientras que en los 3 restantes el efecto ocurrió a la primera semana.

Comparando con el grupo control, en el cual ninguno de los perros presentó azoospermia, solo algunas variaciones de 27 1500 ± 74,246 espermatozoides/mm^3 (Control Inicial), a 161 500 ± 67 175 espermatozoides/mm^3 al séptimo día, y luego un ligero incremento paulatino entre los días 14 a 180, de 217 000 ± 32 527 a

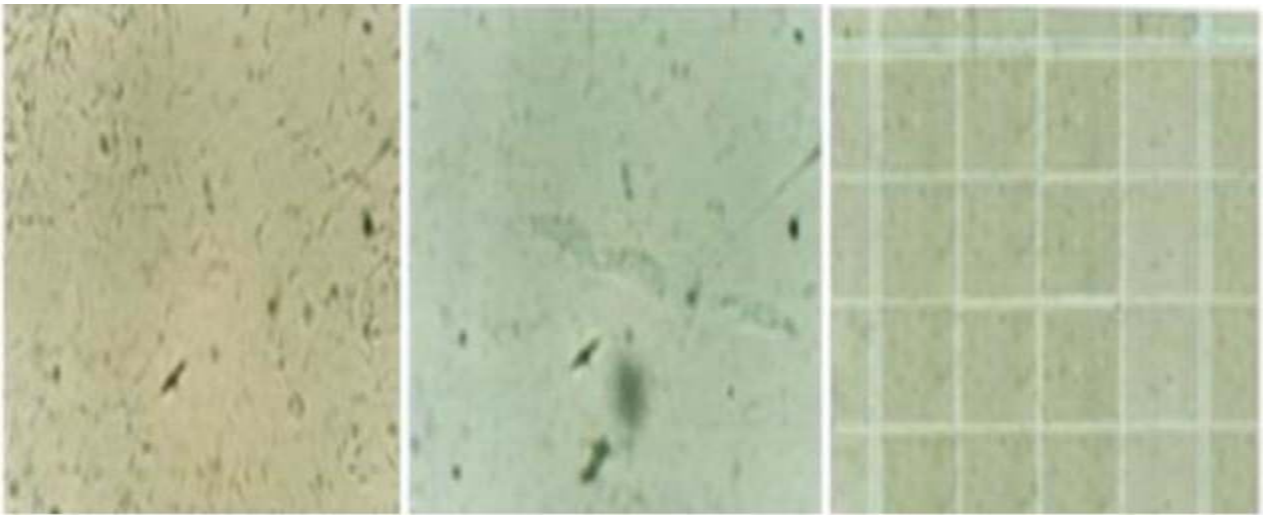

Fig 1. Nótese, la presencia de abundantes espermatozoides (Izquierda), previo a la aplicación de gluconato de clorhexidina 1,5% y Cetrimida al 15%(G2), a la semana postaplicación se aprecia una franca azoospermia (centro) y no siendo detectado ningún espermatozoide en la cámara de Newbaver. 400X (derecha)

260 000 ± 56 569, respectivamente.

Tabla **1** Promedio ± desviación estándar (DE), de la concentración espermática/mm^3. en 12 animales, Obtenidas a diferentes fechas, postaplicación intraepididimal de las sustancias escleronsantes (G1, G2)compradas con el grupo control (G3)

Día	G1 Gluconato de clorhexidina al 3%	G2 Gluconato de clorhexidina al 1,5% cetrimida al 15%	G3 Cloruro de sodio 0,9%
0	409 000 ±90,72	274 800 ±157 877	271 500 ±74 246
7	3 000 ±1,414	0	161 500 ±67 175
14	0	0	217 000 ±32 527
21	0	0	250 000 ±56 569
28	0	0	255 000 ±60 811
180	0	0	260 000 ±56 569

La tabla 2, muestra el volumen promedio del testículo derecho, en los animales que recibieron las sustancias químicas (G1 y G2) así como en el grupo control (G3), donde se aprecia un incremento del volumen testicular promedio G1, de 23,31 cm^3 (control inicial) a 30,39 cm^3 a los siete días postaplicación, y una disminución en las próximas semanas, hasta alcanzar casi su volumen inicial. Mientras que, en el grupo G2, el incremento del volumen promedio con respecto al G1 fue mayor en 20,56 cm^3, encontrándose diferencia estadística significativa (P<0,05), entre ambos grupos. El grupo control presentó un ligero incremento de 7,53 cm^3 a la primera semana y no alcanzando su volumen inicial al día 180, que fue de 34,09cm^3 (P<0,05). Promedio de volumen mayor en el grupo G2, donde se incremento en 11,37 cm^3, con respecto al control previo a la aplicación y la segunda semana, llegando a los 180 días, con una diferencia de 7,81 cm^3 mayor al del volumen inicial.

El testículo izquierdo también sufrió incremento de volumen en todos grupos experimentales, y encontrándose diferencia estadística significativa. (P<0,05), siendo el en el grupo G1, una mayor diferencia de incremento de volumen.

Se apreció de forma significativa (P<0,05), entre el control inicial y el volumen encontrado a la primera semana, de 22,17 cm^3 a 29.00cm^3 respectivamente, disminuyendo en los próximos 180 días a 25,80 cm^3. Y por último en el grupo G3, se aprecia un ligero incremento del volumen testicular a la primera semana de 30,50 cm^3 a 38,73 cm^3, manteniéndose constante hasta la segunda semana, para luego disminuir a casi su tamaño normal el día 180 a 34,12 cm^3.

Al examen histológico del epidídimo, realizado el día 14 postaplicación en los animales G1, se observó, en todo el conducto epididimal, en la cola y el cuerpo, espermatozoides fragmentados y en algunos casos solamente espermatozoides de primer orden, con lumen epididimal vació o limpio, sin alteraciones y con presencia de eritrocitos extravasados dentro del lumen del epidídimo; mostrándose el plexo pampiniforme normal. (Fig 2.).

Tabla 2 Promedio ± Desviación estándar (DE), del volumen del testículo derecho, en 12 animales. Postaplicación intraepididimal de las sustancias escleronsantes (G1, G2) comparadas con el grupo control (G3) en 12 animales.

DIA	G1 Gluconato de clorhexidina al 3%				G2 Gluconato de clorhexidina al 1.5% cetrimida al 15%				G3 Cloruro de sodio al 0.9%			
	L	A	G	V T $\bar{x}$ Cm^3.	L	A	G	V T $\bar{x}$ cm^3.	L	A	G	V T $\bar{x}$ cm^3.
0	5,40 ±1,09	2,18 ±0,11	1,98 ±0,19	23,31	5,82 ±2,39	2,34 ±0,15	2,78 ±0,18	37,79	5,90 ±0,14	2,35 ±0,07	2,25 ±0,07	31,20
7	5,70 ±0,99	2,38 ±0,11	2,24 ±0,23	30,39	6,22 ±2,56	2,54 ±0,15	3,23 ±0,13	50,95	6,20 ±0,07	2,55 ±0,07	2,45 ±0,07	38,73
14	5,68 ±0,,97	2,36 ±0,11	2,18 ±0,22	29,22	6,14 ±0,30	2,54 ±0,15	3,13 ±0,20	48,74	6,20 ±0,07	2,55 ±0,07	2,45 ±0,07	38,73
21	5,56 ±1,06	2,26 ±0,13	2,14 ±0,18	26,89	6,10 ±2,50	2,52 ±0,18	3,05 ±0,24	46,88	6,05 ±0,14	2,50 ±0,14	2,30 ±0,14	34,79
28	5,54 ±1,05	2,24 ±0,11	2,12 ±0,15	26,31	6,08 ±2,50	2,46 ±0,18	3,00 ±0,20	44,87	6,05 ±0,14	2,45 ±0,07	2,30 ±0,14	34,09
180	5,50 ±1,02	2,02 ±0,41	2,12 ±0,15	23,55	6,06 ±2,49	2,44 ±0,17	3,00 ±0,20	44,36	6,05 ±0,14	2,45 ±0,07	2,30 ±0,14	34,09

L = Largo, A= Ancho, G= Grosor, VT = Volumen testicular.

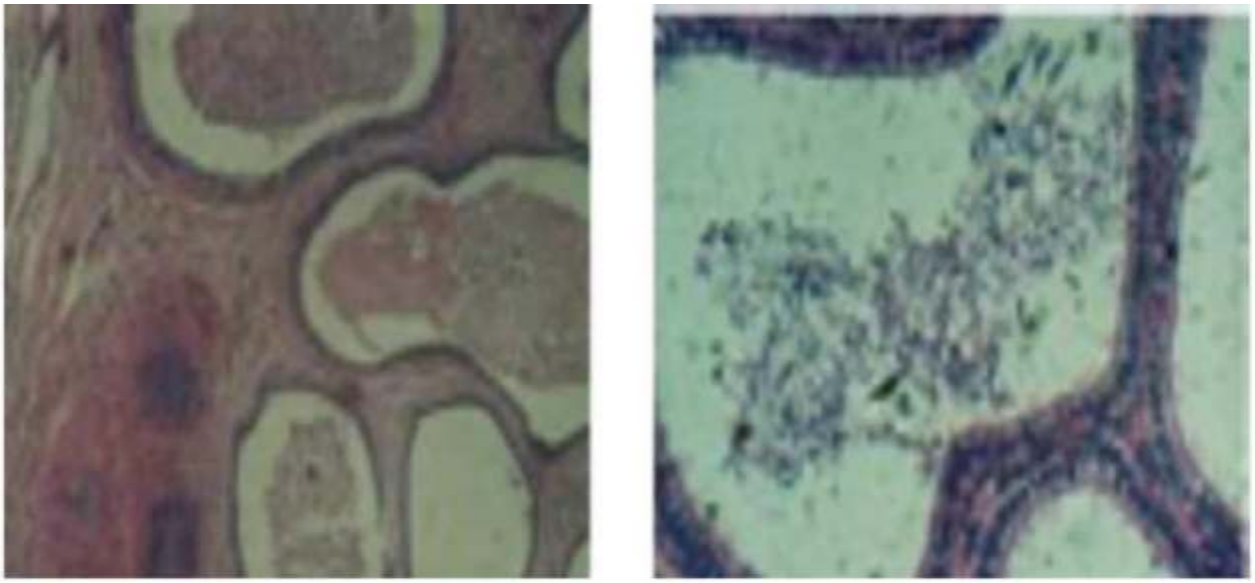

Fig 2. Corte histologico de la cola del epidídimo Nótese el lumen vacío (Lv), con presencia de eritrocitos dentro del lumen, (Izquierda) y del cuerpo del epidídimo con presencia de espermatozoides muertos y fragmentados (derecha), a los 15 días postaplicación intraepididmal de gluconato de clorhexinida al 3% (G1). 400x, y 600x.

En la zona de aplicación de las sustancias químicas empleadas en ambos grupos experimentales, se observó un proceso inflamatorio, detectado por la presencia de células gigantes, células espumosas, con citoplasma grande y planas, presencia de vacuolización, y células de Leydi con vacuolas muy nítidas, así como presencia de macrófagos. El tejido testicular presenta una escasa formación de células productoras de espermatozoides (Espermatogonias). A los 7 días se apreció espermátides muertos y fragmentados en el grupo G2, con poca Cantidad de espermatozoides en un animal mientras que los demás animales a esa fecha ya no presentaron espermatozoides (Fig 3.)

Asimismo, se apreció células multinucleadas, indicativo de atrofia testicular, el conducto epididimario perdió su estereocilio, formación de granulomas en todos los perros, siendo más abundante en la cola y en el cuerpo y menos en los túbulos seminíferos se ven vacíos y dilatados con presencia de gotas hialinas y proteínas, como fuente de alimentación para los macrófagos.

Fig 3. Corte histológico de la cola del epidídimo. Nótese la presencia de células gigantes (CG), vacuolización (Izquierdo) y con escasa formación de espermatozoides (Derecha), a los 15 días postaplicación intraepididimal de Gluconato de clorhexidina al 3% (G1). 400x, y 600x.

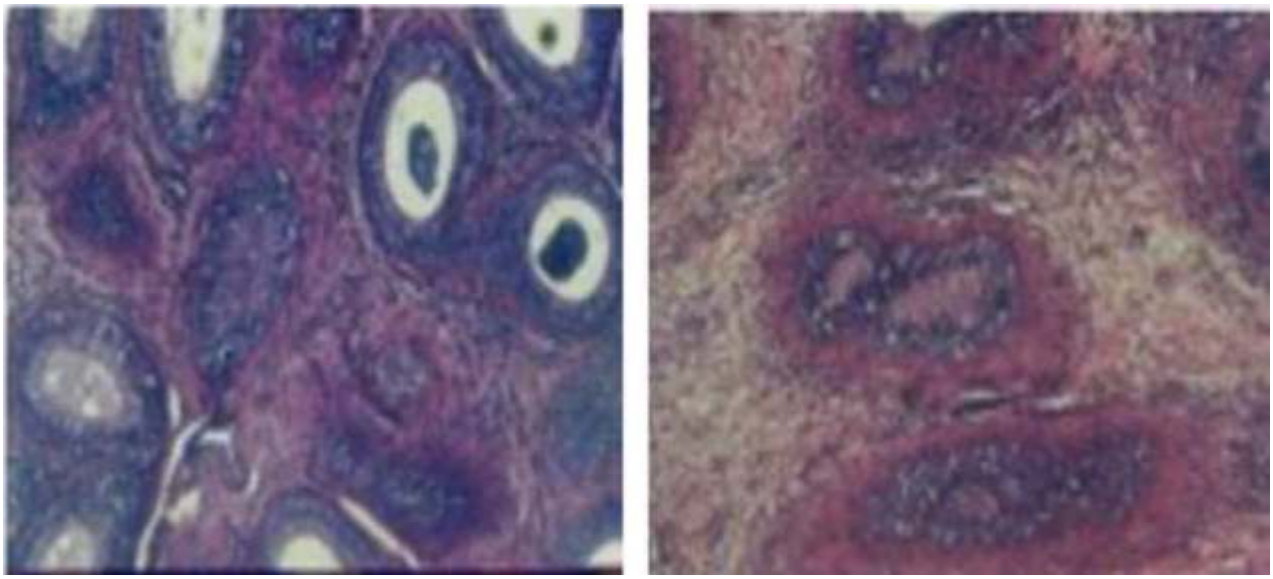

la cabeza; degeneración y esclerosis de los mismos (Fig 4.)

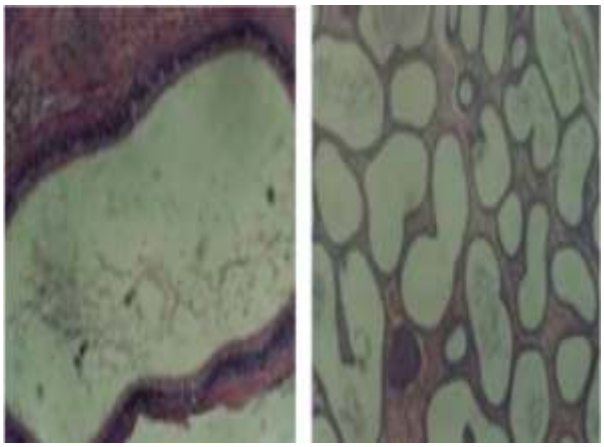

Fig 4. Corte histológico del cuerpo del epidídimo, se observo la perdida de estereocilios, presencia de granulomas (Izquierdo) y de la cola del epidídimo, apreciándose la degeneración y esclerosis de los tubulos seminiferos (Derecha), a los 30 días postaplicación en ambos grupos experimentales. (G1,G2) 400x y 600x.

Se observa vasos sanguíneos con eritrocitos extravasados, puntos rojos dentro de los conductos, esto por la lesión de la pared vascular, la presencia de eritrocitos dentro del conducto epididimal producen cambios en el Ph. Casi en un 90 % a 95 % el testículo a perdido su capacidad de formación de células espermáticas. (Fig 5.)

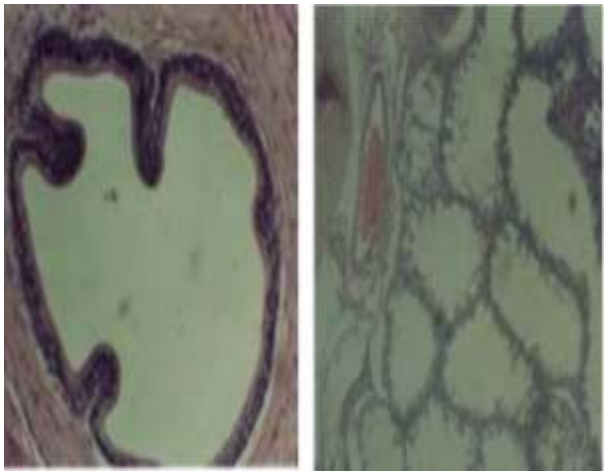

Fig 5. Corte histológico del cuerpo del epidídimo, se observa túbulos seminíferos distendidos, dilatados, con gotas hialinas (Izquierdo), y presencia de vasos sanguíneos, a nivel de la cabeza del epidídimo, sin presencia de espermatozoides (Derecha). 400x y 600x.

Al examen clínico postaplicación de las sustancias químicas en todos los grupos se observó, una reacción inflamatoria a nivel testicular, y sin síntomas sistémicos, malestar por lamido permanente, y presencia de eccema húmedo en uno de los perros del G1 (Fig 6.), por lo que necesitaron tratamiento antinflamatorio con ketoprofeno y colocación de un collar isabelino. Todos los animales respondieron al tratamiento resolviéndose el problema hasta las 72 horas.

Fig 6. Nótese, la reacción inflamatoria de tipo ulcerativo del escroto, con presencia se pseudo membrana,. Producida por el efecto irritativo del Gluconato de Clorhexidina al 1,5% y cetrimida al 15% e incrementada por el lamido.

DISCUSIÓN

Las soluciones antisépticas de gluconato de clorhexidina al 3% (G1) y en combinación con cetrimida al 15 %(G2), utilizadas en el presente estudio, con el fin de evaluar su efecto irritativo y esclerosante a corto y a largo plazo y su posible aplicación como método contraceptivo en el perro, indujeron a una azoospermia permanente en el eyaculado entre la primera semana en el G2 y segunda semana en el G1, y con una duración de 180 días.

La oligospermia fue detectada desde el primer día de aplicación y una azoospermia al día 14 postaplicación y con una duración del efecto de 5 a 6 semanas, cuando aplicaron 0,5 a 1ml de gluconato de clorhexidina[2]. Sin embargo, los resultados son muy parecidos al efecto observado por los referidos autores, cuando en su experimento aplicaron la clorhexidina al 1,5% y al 3% [3] en combinación con dimetil sulfoxido (DMSO) al 50%, con formalina al 10% o con etilcelulosa al 1%.

Esto concuerda entonces, con la hipótesis planteada, donde mayor concentración de los antisépticos utilizados como sustancias esclerosantes del epidídimo y de los vasos deferentes produce una azoospermia en un menos tiempo, pero con efectos inflamatorios mayores, durante las primeras 72 horas.

Debe indicarse, que no sólo la concentración de la clorexidina, o la combinación con otros agentes irritantes, sino también el punto correcto de aplicación, determinarían un mayor o menor grado de lesión del epitelio de revestimiento del lumen epididimal, puesto que sólo dos animales del grupo G1 presentaron una oligospermia a los siete días, cosa que no sucedió con los otros tres del mismo grupo, esto indica la falta de práctica para colocar la aguja en el punto correcto en los primeros animales y que luego la confianza y la técnica se fueron perfeccionando.

Como se conoce, el epidídimo ésta compuesto en todo su trayecto por epitelio pseudoestratificado, es considerado un tejido noble y delicado sobre todo en las modificaciones de las células apicales llamados estereocilios que se encuentran envueltos por un tejido mioconectivo muy fina[4].

Consideradas estructuras muy sensibles, expuesta a un medio toxico ya sea por bacterias o cuando entran en contacto con sustancias irritantes como la clorhexidina y cetrimida[5] que se emplearon en el experimento, tienden a producir destrucción lesiones permanentes de todo los estereocilios del red de conductos y vasos del epidídimo, asimismo, pueden alterarse procesos fisiológicos que intervienen en la maduración espermática, ya que este órgano cumple una función especial en dichos cambios, como la secreción de proteínas[6], la localización y la actividad de Hidroxilasas[7], y de glicosilasas[8] y la distribución regional de esteroides en epidídimo[9]. Como también patrones de expresión de varias cito queratinas, en el epidídimo.

Por otro lado, la presencia de eritrocitos dentro del lumen del epidídimo, observado en los cortes histológicos de las áreas del epidídimo (Fig.2), en todos los animales de los grupos experimentales, es debido a la ruptura de los vasos sanguíneos, producto de la punción percutánea, como también el efecto irritativo de las sustancias esclerosantes, esto contribuye a una disminución drástica y alteración de los espermatozoides, que conllevaría a alteraciones del medio, cambio del pH, hacia el lado ácido (Menor de 6,3), dentro del lumen, condición generalmente mortal para las células espermáticas[10]. Es por ello, que se observó espermatozoides muertos y fragmentados (Fig 2). Esto explicaría la azoospermia secundaria observada en el eyaculado a partir de la segunda semana, en adelante.

Los signos clínicos inflamatorios, localizados a nivel testicular y de forma bilateral que se aprecio en todos los animales de los tres grupos experimentales, indican que el trauma producido por la aguja es la responsable del proceso inflamatorio, y que el empleo de las sustancias esclerosantes contribuyen a incrementar dicho proceso, tal como se aprecia en las Tablas 2 y 3, puede revertirse a las 48 horas, mediante la aplicación de un antinflamatorio[2], entre el 5to y 7mo día post-inyección.

Esta lesión no sólo está circunscripta a nivel del epidídimo y del testículo, sino también a nivel más superficial comprometiendo las túnicas vaginales externa parietal e interna o visceral con la fascia escrotal, alterando la integridad de las estructuras por el grado de adherencias que se presentan y que fueron detectadas cuando se realizó la orquiectomia (Fig 5.)

Dichas lesiones no interfieren con el estado general del animal ni con la actividad ambulatoria, y son menos graves, que cuando se aplica intratesticularmente soluciones mas irritantes, como el tanato de Zinc al 12%, Cloruro de Calcio del 10% al 30% en alcohol etanol, llegando a producir inclusive una marcada acción necrotizante y con mayores complicaciones generales postratamiento[11].

Por último la vasectomía química bilateral, a diferencia de la orquiectomía (castración) brinda la posibilidad de controlar la reproducción manteniendo los caracteres sexuales secundarios y evita la desventaja de la inter-vención quirúrgica en los felinos, es que los servicios infértiles pueden favorecer la aparición de uteropatías-progesterona dependien-tes en las hembras.

En conclusión, este protocolo de esterilización química empleando sustancias esclerosantes podría considerarse un método eficaz y económico, en el control reproductivo del macho, puesto que conlleva a cambios degenerativos y atrofia de los vasos deferentes y en el epidídimo y una azoospermia en el 100 % de los eyaculados, de manera muy temprana (siete a 14 días) y permanente hasta los 180 días. Sin embargo, los riesgos de complicaciones post-aplicación, que si bien fueron mínimas, no podríamos considerar a la castración química como el método ideal ya que el mejor contraceptivo debería estar cercano al 100% de eficacia, sin presentar ningún tipo de riesgo para el paciente[12] además de ejercer una mayor ventaja frente a la vasectomía ó castración qui-

rúrgica, debido a que no requiere tratamiento post-operatorio[13].

Por lo tanto, el método químico de esterilización en el macho, empleando clorhexidina 3%, clorhexidina 1,5% - cetrimida 15%, y aplicado vía intraepididimal, representa una alternativa económica, segura y sencilla de realizar para el control, de la actividad reproductiva del macho y con mayor ventaja que las ofrecidas por la esterilización de la hembra, castración quirúrgica, aplicación de métodos inmunológicos o el envenenamiento, considerado este último por los grupos fundamentalistas un método infrahumano e ineficaz para prevenir la sobrepoblación y siendo además ambientalmente peligroso, porque los depredadores en peligro de extinción y los carroñeros también pueden injerir el veneno, e inclusive los niños.

AGRADECIMIENTOS

Facultad de Medicina Veterinaria Laboratorio de Cirugía Veterinaria. UNHEVAL, Universidad Mayor de San Marcos - Laboratorio de Histopatología, Clínica Veterinaria Cuatro Patas Huánuco.

REFERENCIAS BIBLIOGRÁFICAS

1. Verstegen J. Overview of mismating regimens for the bitch. En: Kirks Current Veterinary Therapy. Philadelphia: W.B. Saunders**;** 2000. pp. 533-539
2. Pineda MH, Reimers TJ, Faulfner LC, Hopwood ML. Seidel, G.E. Azoospermia in dogs induced by injection of sclerosing agents into the caudae of the epididymides. Am J Vet. 1977; (Falta el número del volumen): 15-19
3. Pineda MH, Hepler DI. Chemical vasectomy in dogs. Long term study. Theriogenology 1978; 161-8
4. Schimming BC, Vicentini CA, Orsi AM. Estudio Histológico Regional en el Epidídimo del perro (*Canis familiaris*, L.). Rev Chil Anat 1997**;** 15 (1)**:** 5-12.
5. Hurber WG. Quimioterapia de las enfermedades microbianas, micóticas y víricas En: Booth NH. y Mc. Donald LC. Farmacología y Terapéutica Veterinaria. 1988. pp. 24
6. Nicander L. & Malmqvist M. Ultrastructural observations suggesting merocrine secretion in the initial segment of the mammalian epididymis. Cell Tiss. Res 1977; (184): 487-90
7. Sinowatz F, Fischer M, Skolek-Winnisch R, Chandler JA. a Histochemical localization of glycosidases in dog epididymis. Histochem J. 1979; (11): 103-9
8. Sinowatz F, Skolek-Winnisch, R. & Lipp W. Zur Histotopik von Hydrolasen in Nebenhoden des Hundes. Acta anat. 1979; (105): 514-23
9. Boujard D, Thomas D, Garnier DH. Regional distribution of steroids in the dog epididymis. Reprod. Nutr. Dev. 1982; (22): 931-9
10. Antelo R. Técnicas de inseminación Artificial en caninos. Curso Tópicos de clínica reproductiva, e Inseminación Artificial en Caninos. Universidad Austral de Chile. Valdivia Chile. 1998; 55-59
11. Koger LM. Calcium chloride castration. Med. Vet. Pract. 1978; (59): 119-123
12. De Los Reyes M. Control y Prevención de la Actividad Reproductiva en los perros. En Tópicos en Reproducción en Pequeños Animales. Universidad de Chile. 2000; 29-41
13. Freeman C. Coffey DS. Sterility in Male Animals Induced by Injecction of Chemical agents into the vas deferens. Fertil & Steril; 1993. (24): 884890

E-mail: goivar22@hotmail.com